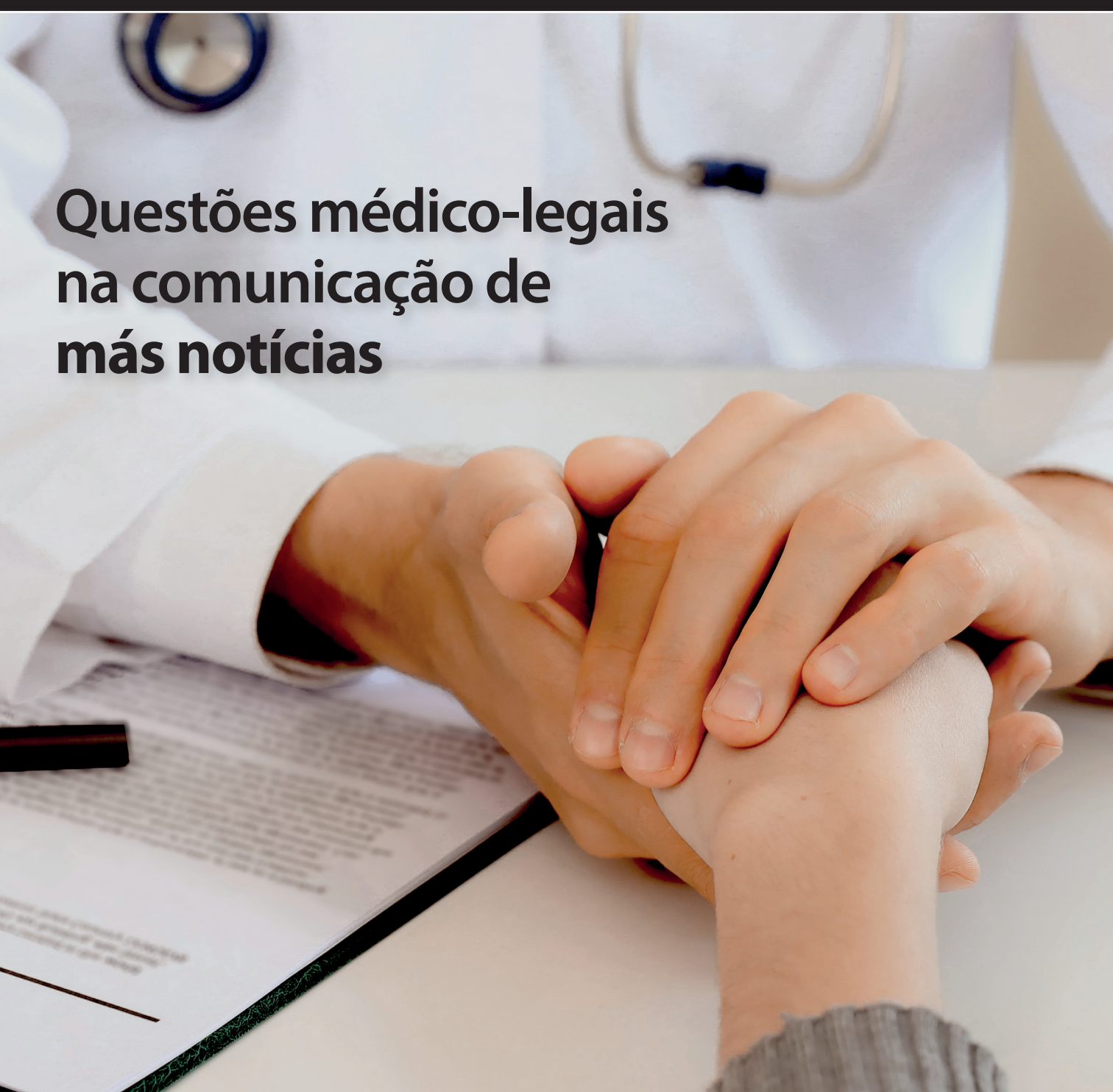


Patient Care[®]

A REVISTA DA MELHOR PRÁTICA CLÍNICA PARA O MÉDICO ATUAL

REVISTA MENSAL



Questões médico-legais na comunicação de más notícias

Vigilância de doentes submetidos a colonoscopia com polipectomia // Metilfenidato em Cuidados Paliativos // Criança com patologia do canal inguinal // O gengibre nas náuseas e vômitos da gravidez // Mastocitose sistémica // Cólica do lactente // Arterite Temporal // Hérnia do hiato e sintomas cardiorrespiratórios // O uso regular de inibidores da bomba de prótons aumenta o risco de demência no idoso // ...

outubro 2019 // vol. 24 nº 262

07 Ciclo de melhoria contínua da qualidade dos registos clínicos, em quatro Unidades de Saúde dos Cuidados de Saúde Primários

DR. ANTÓNIO ASSUNÇÃO, DRA. ANA SOFIA GONÇALVES, DR. LUÍS DUARTE, DRA. CAROLINA LIMA

12 Vigilância de doentes submetidos a colonoscopia com polipectomia

DRA. SARA ISABEL ALMEIDA DE MAGALHÃES, DRA. MARIA INÉS ANTUNES

17 Utilização de metilfenidato em Cuidados Paliativos

DRA. MARIANA BASTOS, DRA. MARIA JOÃO AUGUSTO, DRA. MARIANA PINTO LEITE, DRA. SOFIA NUNES

25 Orientação da criança com patologia do canal inguinal: Testículo não descido, hérnia inguinal e hidrocelo

DRA. LUÍSA CAMACHO FERNANDES, DRA. MARIA JOÃO DAS NEVES, PROF. DOUTOR JOÃO MOREIRA PINTO

32 O gengibre nas náuseas e vómitos da gravidez
Revisão Baseada na Evidência

DRA. ANA SOFIA MATOS, DRA. ADÍLIA ISABEL RAFAEL

38 Necessidades do cuidador informal da pessoa idosa com doença oncológica em fim de vida: Implicações para a gestão em saúde

ENFA. TÂNIA COSTA, ENFA. PATRÍCIA COELHO, ENFA. MARIA CLARA BRAGA



61 Questões médico-legais na comunicação de más notícias

DRA. MARISA BARROS, DRA. DIANA COUTINHO, DRA. SOFIA RODRIGUES

44 Caso clínico **Mastocitose sistêmica: Breve revisão teórica e quatro casos clínicos**

DRA. JOANA LUCAS, DRA. MÔNICA CALDEIRA,
DR. FERNANDO JACINTO, DRA. ELIZABETH LUÍZ,
DR. FERNANDO AVEIRO

48 Caso clínico **“O que se esconde na cólica do lactente” – A propósito de um caso clínico**

DRA. ROSANA CAMPOS, DRA. CORALIE ALVES, DRA. GORETE COSTA

50 Casos & Comentários **Epistáxis um sinal de rabdomiossarcoma juvenil**

DRA. MAFALDA DA SILVA FERREIRA, DRA. JOANA PIRES,
DRA. JOANA GONÇALVES, DRA. ANA MARGARIDA AMORIM,
DR. JOÃO ELÓI MOURA, DR. LUÍS SILVA

53 Casos & Comentários **Arterite Temporal Quando o diagnóstico é uma dor de cabeça**

DRA. ANA CATARINA DIONÍSIO, DRA. SÓNIA COELHO,
DRA. CARLA GONÇALVES, DR. ARTUR GAMA,
DRA. LEOPOLDINA VICENTE

56 Casos & Comentários **“Primum non nocere”**

DRA. JOANA MARIA CARVALHO, DRA. JULIANA PAIS

58 Caso clínico **Hérnia do hiato e sintomas cardiorrespiratórios: Uma associação incomum**

DRA. ANDRÉ SILVA COSTA, DRA. ANDREIA RAMALHO,
DRA. ANABELA BITOQUE

66 Caso clínico **O primado da clínica**

DRA. CHRISTELLE COSTA, DRA. MARIANA LIMA RAMOS,
DR. NELSON RODRIGUES

68 O uso regular de inibidores da bomba de prótons aumenta o risco de demência no idoso: Qual a evidência?

DRA. CATARINA PINTO NOGUEIRA, DRA. RITA MATOS,
DRA. ANA CASTRO, DRA. DANIELA GREGÓRIO